

Uveitic Glaucoma in Recurrent Anterior Uveitic Patient

Giovanni Adrian Santoso¹, Halida Wibawaty¹, Amaniah Fairuzia¹

¹RS Mata Solo, Jawa Tengah, Indonesia

*Korespondensi: Giovanni Adrian Santoso. E-mail: giovanniadrian95@gmail.com

ABSTRACT

Introduction: Uveitic glaucoma is a serious disorders that can damage optic nerve and visual field permanently. Management of the disease requires careful diagnosis and adequate control of both IOP and inflammation. A multidisciplinary approach is necessary to achieve a desired outcome.

Case Report: A case of a 45-year-old female patient who presented with a chief complaint of red, blurry vision, and discomfort in the right eye since 1 weeks prior. There was a history of recurrent anterior uveitis on the right eye since 2 years ago. She regularly takes corticosteroid based on the doctor's advice. Intraocular pressure (IOP) on the right eye was 49 mmHg. This patient underwent trabeculectomy + 5-FU without any complications. IOP on the right eye is 16 mmHg postoperative and stable on the next follow up. Visual acuity of the right eye is 0.2F₂ because of posterior subcapsular cataract (PSC). Immunomodulator medication was given under internist supervision.

Conclusion: Uveitic glaucoma is a complex condition. Appropriate examinations are necessary to prevent further complications. Surgery is needed for patient who doesn't respond well to anti-glaucoma medical therapy. Observation of postoperative inflammation with topical corticosteroid or oral administration has an important effect in surgical wound recovery. Continuing medication and education play an important role for long-term visual acuity.

Keywords: uveitic glaucoma, uveitis, medication, trabeculectomy

PENDAHULUAN

Uveitis secara luas didefinisikan sebagai peradangan pada uvea. Uvea sendiri terdiri dari iris, badan siliar, dan koroid. Etiologi dari uveitis adalah infeksi penyakit menular atau peradangan yang bervariasi dan berhubungan dengan penyakit sistemik.¹

Insidensi uveitis banyak ditemukan pada usia 20 hingga 60 tahun. Data terkini mengatakan bahwa uveitis juga meningkat pada usia di atas 65 tahun. Jenis kelamin wanita lebih meningkatkan risiko terkena uveitis secara keseluruhan. Berdasarkan prevalensinya, sekitar lima hingga sepuluh kali lebih rendah pada anak-anak dibandingkan orang dewasa. Uveitis anterior merupakan jenis uveitis yang paling banyak dijumpai mewakili 70-80% kasus, diikuti oleh panuveitis, uveitis posterior, dan uveitis intermediet.¹

Glaukoma merupakan suatu komplikasi nomor tiga yang umum ditemukan pada pasien dengan uveitis setelah edema ma-

kulasistoid dan katarak, dapat mengakibatkan kebutaan bila tidak diberikan pengobatan yang tepat. Uveitis dapat menyebabkan peningkatan tekanan intraokular (TIO) atau *intraocular pressure* (IOP) dan sekitar 20% pasien penderita uveitis dapat terserang glaukoma. Glaukoma sendiri umumnya juga berkaitan dengan uveitis anterior dan uveitis yang kronik. Peningkatan tekanan intraokular pada pasien uveitis dapat disebabkan oleh peradangan itu sendiri atau dari pengobatan steroid yang digunakan.^{2,3}

Penggunaan obat kortikosteroid baik secara topikal ataupun sistemik masih merupakan lini pertama untuk pengobatan uveitis dan glaukoma uveitis, namun sekitar 30% pasien dengan glaukoma uveitis masih akan membutuhkan tindakan pembedahan untuk mengontrol tekanan intraokular. Peningkatan TIO yang persisten dapat menyebabkan neuropati optik glaukomatosa dan penyempitan lapang pandang yang bersifat permanen.³

Mekanisme yang mendasari peningkatan TIO pada glaukoma uveitis disebabkan oleh gangguan pada badan siliar dan *blood-aqueous barrier*, yang membua sel plasma, sel radang seperti neutrofil, sel T, sitokin, dan kemokin masuk ke bilik mata-depan sehingga meningkatkan *outflow resistance* akibat terganggunya fungsi dari jaringan trabekular.^{3,4}

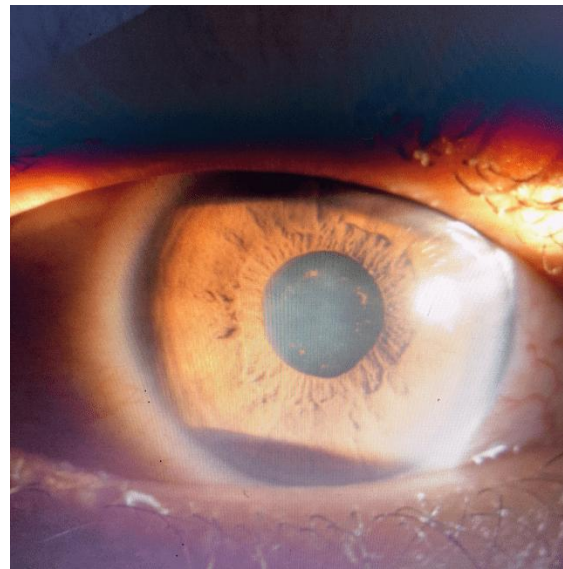
Tujuan penulisan laporan kasus ini adalah untuk memaparkan dan memahami tentang kasus glaukoma uveitis, terapi inisial yang diberikan, terapi lanjutan edukasi pasien mengenai penyakit ini. Pemahaman tentang gejala klinis dan penatalaksanaan glaukoma uveitis tentu berguna dalam praktik klinis sehari-hari untuk dapat mendiagnosis, memberikan tatalaksana dini, dan terapi lanjutan sehingga dapat mengurangi progresifitas penyakit dan mencegah kebutaan.

LAPORAN KASUS

Seorang wanita berusia 45 tahun, pekerjaan sebagai ibu rumah tangga, datang ke poli mata Rumah Sakit Mata Solo dengan keluhan mata kanan merah, penglihatan buram, berair dan terasa tidak nyaman sejak 1 minggu yang lalu, keluhan pasien tersebut berulang sejak pertama kali berobat pada bulan Oktober tahun 2020 dan telah didiagnosis sebagai uveitis. Pasien mendapatkan pengobatan tetes mata rutin prednisolone acetate 2-3 tetes per hari pada mata kanan yang dosisnya disesuaikan dengan kondisi pasien pada saat datang kontrol dan methylprednisolone tablet 16 mg yang di *tapering off* secara bertahap hingga 4 mg sebanyak 1 kali sehari yang dosisnya menyesuaikan kondisi pasien saat datang kontrol. Keluhan yang diderita pasien cenderung terkontrol dengan pengobatan

yang diberikan dan pasien juga rutin kontrol sesuai jadwal yang diberikan. Saat ini pasien juga mengeluhkan penglihatan yang semakin buram dibandingkan sebelumnya dan rasa mengganjal pada mata kanan. Pada saat dilakukan pemeriksaan tekanan intraokular, TIO mata kanan pasien nilainya berada di atas batas normal sementara TIO mata kiri masih dalam batas normal. Pasien tidak memiliki riwayat hipertensi, diabetes melitus ataupun alergi.

Pemeriksaan fisik pasien didapatkan kondisi umum dalam keadaan baik, kesadaran *composmentis*. Tanda vital didapatkan tekanan darah 120/80 mmHg, nadi 85 x/menit, pernafasan 18x/menit dan suhu 36,5°C, berat badan 56 kg. Pemeriksaan tajam penglihatan saat ini didapatkan



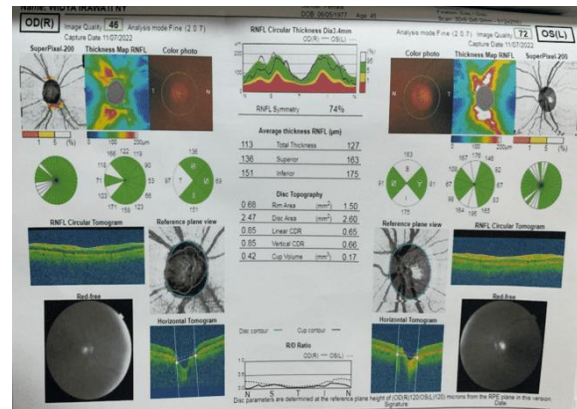
Gambar 1. Gambaran Klinis Mata Kanan Pasien di RS Mata Solo

visus pada mata kanan 0.5F₂ dan mata kiri 0.7F₂. Tekanan Intra Okular dengan tonometri non kontak didapatkan mata kanan 49 mmHg dan mata kiri 13 mmHg. Posisi bola mata didapatkan kesan ortotropia dengan gerak bola mata baik ke segala arah pada kedua mata.

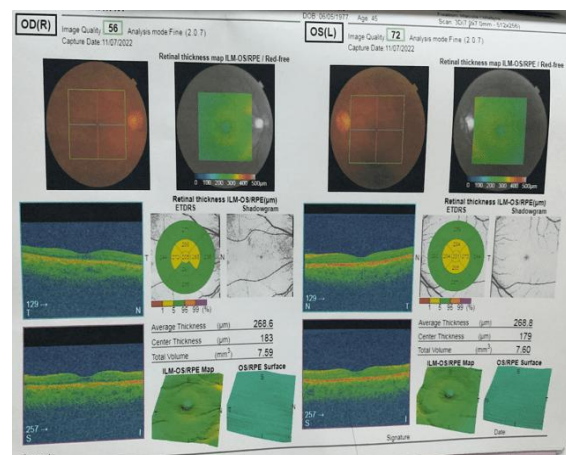
Pemeriksaan segmen anterior mata-kanan“ (Gambar 1)” dengan menggunakan *slitlamp* pada konjungtiva tampak hiperemis dan injeksi perikornea (+). Tidak tampak *keratic precipitates* (KPs) pada endotel kornea pasien. Pada bilik mata depan tampak *cells* (+). Pupil reguler, iris pigmen (+) menempel pada lensa, dan tampak gambaran kekeruhan pada subkapsular posterior (SKP) lensa. Pada pemeriksaan segmen posterior dengan *condensing lens* tampak *cup disc ratio* (CDR) 0.7. Pemeriksaan segmen anterior mata kiri dalam batas normal.

Diagnosa pasien saat ini adalah glaukoma uveitis *Oculi Dextra* (OD) disertai katarak subkapsular OD. Pasien mendapatkan acetazolamide 250 mg tablet sebanyak tiga kali sehari, Aspar K tablet satu kali per hari, obat tetes mata timololmaleat 0.5% diberikan sebanyak 2 kali tetes per hari, dan obat tetes mata brinzolamide/brimonidine tartrate 1%/0.2% sebanyak 3 kali tetes per hari untuk mata kanan. Obat rutin pasien juga dilanjutkan dengan penyesuain dosis yaitu tetes mata prednisolone acetate setiap 3 jam untuk mata-kanan dan methylprednisolone tablet 16 mg satu kali saat pagi hari. Setelah mendapatkan pengobatan tambahan, pasien-rutin kontrol setiap 1 minggu sekali untuk-dievaluasi respon dari pengobatan yang diberikan.

Pada kunjungan pasien berikutnya keluhan pasien semakin membaik, pada pemeriksaan tajam penglihatan mata-kanan menjadi 0.6F₁ dan TIO mata kanan mengalami penurunan namun masih di atas batas normal yaitu 30 mmHg. Pada pemeriksaan segmen anterior tidak didapatkan adanya *cells* di bilik mata depan.



Gambar 1. Hasil OCT makula ODS pasien di RS Mata Solo

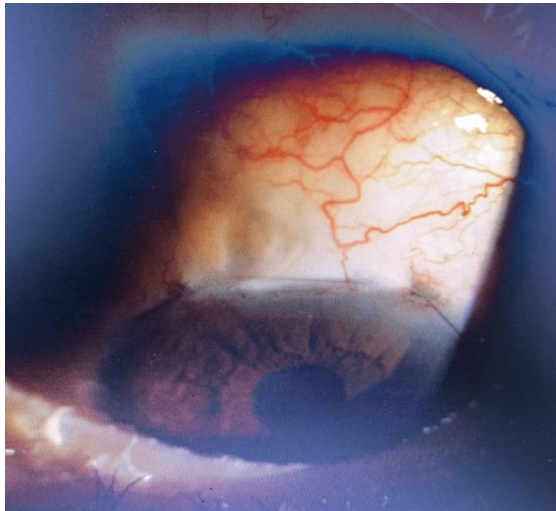


Gambar 3. Hasil OCT ONH ODS pasien di RS Mata Solo

Dilakukan pemeriksaan *Optical Coherence Tomography* (OCT) pada makula“ (Gambar 2)” dan *Optic Nerve Head* (ONH) “(Gambar 3)” pada kedua mata untuk mengevaluasi segmen posterior dan didapatkan hasil OCT makula normal dan adanya pelebaran CDR OD yaitu 0.85 dan CDR OS 0.66 namun tidak ditemukan adanya penipisan pada *retinal nerve fiber layer* kedua mata.

Pasien direncanakan untuk dilakukan-tindakan trabekulektomi + 5 FU pada kunjungan berikutnya dengan pemberian obat steroid oral 40 mg 1 minggu sebelum operasi, acetazolamide 250 mg tablet 3 kali sehari, Aspar K tablet 1 kali sehari, tetes mata brinzolamide/brimonidine tartrate

1%/0.2% dan prednisolone acetate tetap dilanjutkan menjelang operasi.



Gambar 4. Gambaran Bleb (+) posttrabekulektomi OD di RS Mata Solo

Satu hari setelah operasi didapatkan tajam penglihatan mata kanan 0.2F₁, pemeriksaan TIO dalam batas normal yaitu 16mmHg, dan bleb (+). Satu minggu kemudian pasien kembali kontrol dan didapatkan tajam penglihatan yang memuaskan, TIO dalam batas normal, dan bleb difus (+) dengan *leakage* yang sangat minimal. Pasien diberikan obat tetes mata Levofloxacin dan prednisolone acetate tiap 2 jam, serta methylprednisolone 40 mg selama 1 minggu setelah operasi. Diagnosa pasien saat ini adalah glaukoma uveitis OD post trabekulektomi 1 minggu.

Pasien juga dirujuk ke dokter spesialis penyakit dalam untuk pengobatan autoimun lebih lanjut. Dilakukan pemeriksaan ANA profile dan didapatkan hasilnya dalam batas normal. Pasien didiagnosa mengarah ke *Sjogren syndrome* dan mendapatkan pengobatan immunomodulator dari dokter spesialis penyakit dalam yaitu mofetil-mikofenolat sebanyak dua kali 500mg per hari. Prognosis pasien ini adalah *qua ad vitam ad bonam, quo ad functionam dubia ad bonam*, serta *quo ad sanationam dubia ad bonam*.

Antigen	Class	(*)	+++
RNP5m (RNP5m)	0		
Sm (Sm)	0		
SSA native (SSA) (SSA)	0		
Ro-52 component (S2)	0		
SS-B (SSB)	0		
Scl-70 (Scl)	0		
PM-Scl100 (PM100)	0		
JD-1 (JD)	0		
Centrone B (CB)	0		
PCNA (PCNA)	0		
dsDNA (DNA)	0		
Nucleosomes (NUC)	0		
Histones (H)	0		
Ribosomal Protein (RB)	0		
AMA-M2 (M2)	0		
DFS70 (DFS70)	0		
Control (K)	+++		
Label (ET)			

No.	Class	Explanation
1.	0	Negative
2.	(+)	Borderline (Evaluated as increased, but considered as negative)
3.	++	Positive
4.	+++	Positive
5.	+++	Strong positive

Gambar 5. Hasil tes ANA Profile pasien di RS Mata Solo

DISKUSI

Mekanisme yang menentukan peningkatan TIO pada glaukoma uveitis adalah beragam dan kompleks, proses tersebut dapat terjadi secara bersamaan pada pasien yang sama. Glaukoma sudut terbuka terjadi karena adanya obstruksi mekanis dari jaringan trabekular oleh sel inflamasi, protein, debris, fibrin, atau pre-sipitat inflamasi. Selain itu, peradangan langsung pada jaringan trabekular dan atau efek kortikosteroid dapat berkontribusi pada mekanisme glaukoma uveitis sudut terbuka.^{5,6}

Kurang lebih sepertiga pasien uveitis dengan pengobatan kortikosteroid akan mengalami peningkatan TIO, hal ini juga masih sulit untuk dibedakan antara efek samping dari pengobatan steroid atau peradangan itu sendiri yang mendasari peningkatan dari TIO. Riwayat keluarga dengan glaukoma, *rheumatoid arthritis*, diabetes dan usia muda dianggap sebagai faktor risiko yang berhubungan dengan penggunaan kortikosteroid.⁵

Diagnosa pada pasien didasarkan pada anamnesis, pemeriksaan fisik, dan pemeriksaan penunjang yang telah dilakukan. Dari anamnesis pasien didapatkan keluhan mata kanan merah, penglihatan buram, berair dan terasa tidak nyaman sejak 1 minggu yang lalu, dan pasien memiliki riwayat uveitis pada matanya dan telah mendapatkan pengobatan tetes matarutin prednisolone ace-

tate dan methylprednisolone tablet yang di *tapering off* secara bertahap menyesuaikan kondisi pasien saat datang kontrol. Berdasarkan hasil anamnesis pada kasus ini didapatkan kecurigaan adanya uveitis berulang yang sedang aktif diakibatkan karena peradangan itu sendiri atau akibat penggunaan steroid dalam jangka panjang.³

Pada pemeriksaan tajam penglihatan didapatkan visus pada mata kanan 0.5F₂. Pemeriksaan tonometri non kontak didapatkan TIO mata kanan 49 mmHg. Pemeriksaan segmen anterior mata kanan menggunakan *slit-lamp* ditemukan konjungtiva bulbar tampak hiperemis dan terdapat injeksi perikornea. Pada bilik mata depan tampak *cells* (+). Didapatkan gambaran iris pigmen (+) menempel pada lensa dan tampak kekeruhan pada bagian subkapsular posterior lensa. Pada pemeriksaan segmen posterior menggunakan *condensing lens* mata kanan tampak *cup disc ratio* (CDR) 0.7. Pada pemeriksaan OCT *Optic Nerve Head* (ONH) didapatkan adanya pelebaran CDR OD yaitu 0.85.

Kondisi peningkatan TIO pada mata kanan pasien mengarah pada glaukoma uveitis akibat penggunaan steroid dalam jangka waktu lama, injeksi perikornea pada konjungtiva, gambaran *cells* (+) pada bilik mata depan, iris pigmen yang menempel pada lensa. Selain itu pada segmen posterior juga tampak CDR yang melebar yaitu 0.7 dan diperkuat oleh hasil OCT ONH dengan adanya pelebaran CDR yaitu 0.85. Selain itu permasalahan lainnya yang mengakibatkan penurunan visus pada mata kanan pasien adalah adanya katarak subkapsular posterior. Kekeruhan lensa yang semakin menebal ini diakibatkan oleh usia dan juga penggunaan steroid dalam jangka panjang.^{3,4}

Dilakukan rujukan ke dokter spesialis penyakit dalam untuk penanganan autoimun yang mendasari uveitis pasien. Dilakukan pemeriksaan ANA *profile* dan

belum didapatkan penyakit autoimun yang mendasari dan dari indikator yang diperiksa seluruh hasilnya saat ini masih dalam batas normal.⁶

Diagnosis yang dapat ditegakkan berdasarkan hasil anamnesis, pemeriksaan mata secara menyeluruh dan pemeriksaan penunjang lainnya adalah glaukoma uveitis dan katarak subkapsular posterior mata kanan. Uveitis berulang pada pasien menjadi penyebab peningkatan TIO pada kasus ini diakibatkan oleh peradangan pada jaringan trabekular itu sendiri dan penggunaan steroid dalam jangka panjang sebagai lini pertama. Selain itu, juga mempengaruhi pembentukan katarak subkapsular posterior akibat penggunaan steroid.^{6,7}

Target utama pemberian terapi pada kasus ini tentunya untuk memperbaiki tajam penglihatan semaksimal mungkin, menjaga TIO dalam batas normal, mengatasi uveitis berulang yang belum diketahui secara pasti penyebabnya. Terapi medikamentosa yang diberikan pada pasien ini adalah tetes mata prednisolone acetate 2-3 tetes per hari dan methylprednisolone tablet 16 mg yang di *tapering off* secara bertahap hingga 4 mg dan dosisnya disesuaikan pada kondisi pasien saat kontrol.

Kortikosteroid merupakan obat anti inflamasi yang menjadi pilihan utama dalam penanganan kasus uveitis. Pemberian steroid disarankan dimulai dengan golongan steroid topikal kuat seperti *prednisolone acetate* dan dapat diberikan juga injeksi periorbital atau steroid sistemik pada kasus uveitis berulang atau tidak membaik dengan pemberian topikal saja.^{5,8}

Pada pengobatan dengan kortikosteroid, pemberian obat immunosupresif seperti siklosporin, azathioprine, methotrexate atau terapi antibodi anti *tumor necrosis factor* (TNF) alpha mungkin dibutuhkan. Pada kasus ini, dokter spesialis mata dan dokter spesialis penyakit dalam berkolaborasi menginisiasi dan mengatur pemberian immunomodulator sistemik mofetil-

mikofenolat sebanyak dua kali 500 mg per hari yang berguna untuk menghambat proliferasi sel B dan T sehingga menekan respon imun yang dimediasi oleh sel-sel tersebut dan menghambat pembentukan antibodi mengingat pasien memiliki kondisi autoimun yang belum diketahui pasti penyebabnya.^{2,5}

Berdasarkan pengalaman klinis selama ini, beta blokertopikal dan *carbonic anhydrase inhibitor* (CAI) ditetapkan sebagai lini pertama untuk mengatasi peningkatan TIO yang berkaitan dengan uveitis. CAI sistemik dapat diberikan bila medikasi topikal gagal untuk mencapai penurunan TIO yang diharapkan. Pada kasus ini pasien diberikan timolol maleat 0.5% yang merupakan topikal beta-adrenergik antagonis non selektif dan merupakan lini pertama untuk mengurangi TIO pada pasien dengan glaukoma uveitis tanpa kontraindikasi sistemik.^{5,9}

Pemberian CAI topikal memiliki kelebihan yaitu dapat berdampak positif dalam mencegah dan mengobati makula edematoid dengan glaukoma uveitis. Pemberian CAI sistemik yaitu acetazolamide biasanya diberikan untuk mengatur peningkatan TIO akut dengan kombinasi obat antiglaukoma lainnya. *Alpha-2 Adrenergic Agonist* sering digunakan sebagai lini-kedua dan digunakan sebagai terapi kombinasi. Penggunaan golongan ini dalam jangka panjang sekitar 1 tahun perlu diwaspadai karena dapat menimbulkan uveitis anterior granulomatosa dan biasanya akan muncul reaksi alergi atau intoleransi dan harus segera dihentikan pemberiannya. Pada pasien ini juga diberikan terapi kombinasi berupa acetazolamide 250 mg tablet sebanyak tiga kali sehari, Aspar K tablet satu kali per hari untuk mencegah hipokalemia, dan tetes mata kombinasi brinzolamide/brimonidine tartrate 1%/0.2% sebanyak 3 kali tetes per hari. Pengobatan ini diberikan karena TIO pasien yang tidak mencapai target dengan pengobatan lini pertama.⁸⁻¹⁰

Tindakan trabekulektomi menjadi prosedur pembedahan yang paling sering dilakukan dalam kasus glaukoma uveitis dengan pengecualian pada kasus afakia, neovaskularisasi, ataupun fungsi penglihatan yang buruk. Tingkat keberhasilan berkisar dari 50% hingga 100% dengan agen anti proliferaatif yaitu 5-fluorouracil (FU) atau mitomycin C (MMC). Terapi medikamentosa pre-operasi yang diberikan adalah steroid topikal atau sistemik (0.5 sampai 1 mg/kg/hari untuk prednisolone tablet) berguna untuk mengurangi inflamasi intraokular dan inflamasi sel di konjungtiva. Pada pasien ini dilakukan tindakan trabekulektomi + 5-FU atas indikasi terapi maksimal dengan medikamentosa yang tidak mencapai TIO yang diharapkan dan pasien juga diberikan steroid sistemik 40 mg sebelum operasi.^{8,11}

Pemberian antifibrotik selama operasi cenderung menghambat pemulihan luka operasi akibat adanya inflamasi post-operasi. Pemberian kortikosteroid secara sistemik ataupun intravitreal dapat membantu proses percepatan penyembuhan luka post-operasi. Setelah operasi, terdapat uveitis dapat kambuh yang dicetuskan oleh inflamasi post-operasi. Pada kasus ini pasien diberikan steroid sistemik 40 mg pascaoperasi selama 1 minggu untuk membantu percepatan penyembuhan luka dan didapatkan bleb difus (+) post operasi dengan *leakage* yang sangat minimal.^{7,11}

Edukasi mengenai penyakit, risiko, dan terapi yang dilakukan harus diberikan kepada pasien dengan tujuan agar pasien mengerti akan kondisinya dan pasien juga dapat menggunakan obat yang diberikan secara tepat sehingga dapat mencegah terjadinya keparahan ataupun komplikasi kedepannya. Edukasi mengenai tindakan yang telah dilakukan dan tajam penglihatan yang belum membaik saat ini juga harus disampaikan agar pasien memahami bahwa belum membaiknya penglihatan pasien saat ini adalah adanya kata-

rak yang semakin menebal dan bukan karena kegagalan operasi sehingga pasien dapat terus bekerjasama dengan spesialis mata kedepannya untuk terus menjaga kesehatan matanya.

KESIMPULAN

Kasus glaukoma uveitis merupakan suatu kondisi yang kompleks, namunden- gan anamnesis yang terarah, pemerik- saan fisik terutama mata yang terstruktur, serta pemeriksaan penunjang yang ade- kuat maka kondisi ini dapat ditangani sed- ini mungkin untuk mencegah komplikasi lebih lanjut. Pada pasien yang tidak meres- pon baik terhadap terapi medikamentosa antiglaukoma perlu dilakukan tindakan bedah. Observasi ketat terhadap inflamasi yang timbul pascaoperasi dengan pember- ian obat steroid topikal dan oral berpen- garuh penting terhadap pemulihan luka operasi dan tajam penglihatan jangka pan- jang. Pemberian imunomodulator ber- peran penting untuk menekan kondisi autoimun yang mendasari. Edukasi kepadapasien dan kerjasama yang baik dengantenaga medis dapat membantu pasiendalam menjaga kesehatan matanya kedepannya.

DAFTAR PUSTAKA

1. American Academy of Ophthalmology. Uveitis and Ocular Inflammation. San Francisco: American Academy of Ophthalmology. 2019.
2. C. Heinz, J. M. Koch, B. Zurek-Imhoff, and A. Heiligenhaus, "Prevalence of uveitic secondary glaucoma and success of nonsurgi- cal treatment in adults and children in a tertiary referral center," *Ocular Immunology and Inflammation*, vol. 17, no. 4, pp. 243–248, 2009.
3. Shirahama S, Kaburaki T, Nakahara H, et al. Epidemiology of uveitis (2013–2015) and changes in the patterns of uveitis (2004–2015) in the central Tokyo area: a retro- spective study. *BMC Ophthalmol*. 2018;18(1).
4. A. J. Baneke, K. S. Lim, and M. Stanford, the pathogenesis of raised intraocular pres- sure in uveitis," *Current Eye Research*, vol. 41, no. 2, pp. 137–149, 2016.
5. S. S. Siddique, A. M. Suelves, U. Baheti, and C. S. Foster, "Glaucoma and uveitis," *Survey of Ophthalmology*, vol. 58, no. 1, pp. 1–10, 2013.
6. Francisco J. Muñoz-Negrete, Javier Mo- reno-Montañés, Paula Hernández-Martínez, GemaRebolleda, "Current Approach in the Diagnosis and Management of Uveitic Glaucoma", *BioMed Research International*, vol. 2015, Article ID 742792, 13 pages, 2015.
7. A. Shimizu, K. Maruyama, Y. Yokoyama, S. Tsuda, M. Ryu, and T. Nakazawa, "Charac- teristics of uveitic glaucoma and evaluation of its surgical treatment," *Clinical Ophthal- mology*, vol. 8, pp. 2383–2389, 2014.
8. A. Kulkarni and K. Barton, "Uveitic glau- coma," in *Glaucoma. Medical Diagnosis & Therapy*, T. M. Shaarwy, M. B. Sherwood, R. A. Hitching, and J. G. Crowston, Eds., pp. 410–424, Elsevier Saunders, London, UK, 2015.
9. Cohen LP, Pasquale LR. Clinical Character- istics and Current Treatment of Glaucoma. *Cold Spring Harbor Perspectives in Medi- cine*. 2014;4.
10. A. Casado, C. Cabarga, M. A. de la Fuente, and F. J. Munoz- ~ Negrete, "Suspected granulomatous anterior uveitis associated with brimonidine tartrate 0.2% and timolol maleate 0.5% ophthalmic solution," *Graefe's Archive for Clinical and Experimental Oph- thalmology*, vol. 251, no. 11, pp. 2659–2660, 2013.
11. S. M. Iverson, N. Bhardwaj, W. Shi et al., "Surgical outcomes of inflammatory glau- coma: a comparison of trabeculectomy and glaucoma-drainage-device implantation," *Japanese Journal of Ophthalmology*, vol. 59, no. 3, pp. 179–186, 2015.